

現代の 歯性上顎洞炎


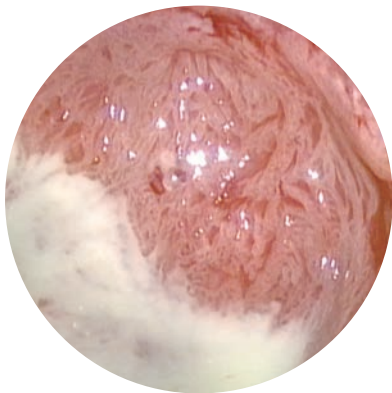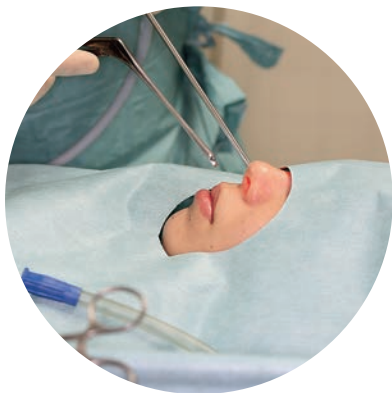
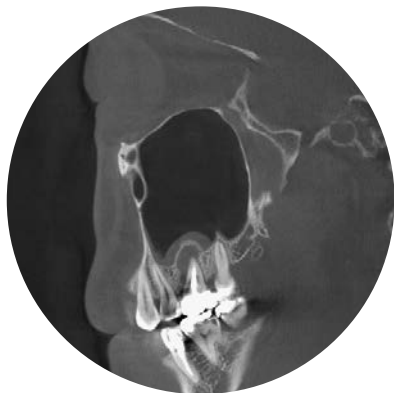
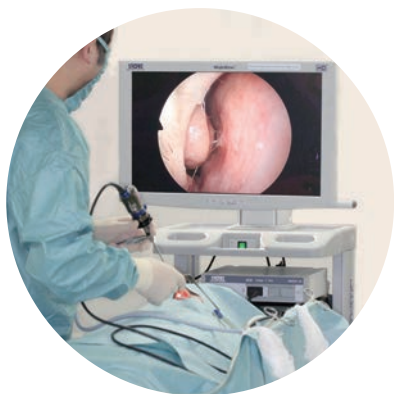
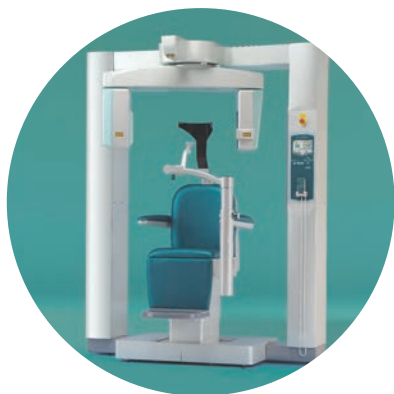
[改訂第2版]

医科と歯科のはざままで

佐藤公則

久留米大学医学部耳鼻咽喉科・頭頸部外科学講座 客員教授
佐藤クリニック耳鼻咽喉科・頭頸部外科・睡眠呼吸障害センター 院長

九州大学出版会



はじめに（改訂第2版）

『現代の歯性上顎洞炎 医科と歯科のはざままで（2011年，初版）』を上梓して4年が経過した。多くの医師と歯科医師に御購読いただき完売した。またこの4年間に現代の歯性上顎洞炎の新たな知見が判明した。そこで初版を絶版にし，あらたに改訂版として改訂第2版を出版することにした。

歯性上顎洞炎は日常臨床でよく遭遇する古くからある疾患である。しかしその成因から病態さらに診断と治療について述べた成書は意外に少ない。また医学と歯学の進歩，医療環境の変化に伴って歯性上顎洞炎の病態・診断・治療は，最近変化している。

病態に関しては，国民の衛生意識の向上に伴って，未処置の齲歯（歯髄死歯）が歯性上顎洞炎の原因歯になることは非常にまれになった。一方で歯内療法（根管処置），修復治療（齲蝕切削，窩洞形成，インレー修復）などの歯科治療後の歯が原因歯である歯性上顎洞炎が増加している。したがって日常臨床では，歯科治療後の歯で外見上齲歯がなく，根管処置（抜髄，根管充填）と冠装着などの歯冠修復，あるいはインレー修復がなされていても，歯性上顎洞炎の原因歯として疑うことが非常に大切である。また口腔インプラント治療などの歯科治療に伴う上顎洞炎も増加傾向にある。歯科処置後あるいは歯科処置中の歯が歯性上顎洞炎の原因歯である場合は，無用のトラブルを避けるためにも患者に対する説明に配慮が必要である。

診断に関しては，顎顔面用の Conebeam CT の出現により歯性上顎洞炎の病態と診断がかなり正確に行えるようになった。歯性上顎洞炎の正確な病態の把握と診断に，Conebeam CT は不可欠である。

治療に関しては，Ostiomeatal complex（中鼻道自然口ルート）の閉塞性病変が，上顎洞炎をはじめとした副鼻腔炎の原因であるという Nauman（1965）の治療理念が，歯性上顎洞炎の治療理念にもあてはまる。上顎洞の換気（ventilation）と排泄（drainage）の要である Ostiomeatal complex の閉塞は，歯性上顎洞炎（歯性副鼻腔炎）の治癒を遷延化させる重要な因子である。この治療理念からも保存的治療に抵抗する歯性上顎洞炎は，内視鏡下副鼻腔手術の良い適応である。

一方で原因歯の治療に関しては，抜歯の適応などその治療方針に一定の見解は得られていない。しかし「歯性上顎洞炎の原因歯を抜歯しなければ，歯性上顎洞炎は治癒しない」という考えは改めるべきである。閉鎖副鼻腔での炎症の悪循環を形成してしまった歯性上顎洞炎は，その原因歯を抜歯しても歯性上顎洞炎は治癒しない場合が少なくないからである。

歯性上顎洞炎の診断と治療に関しては医科と歯科の間で必ずしもコンセンサス（意見の一致）が

得られておらず、治療法も異なっている。この結果、医科と歯科のはざままで病状と治療方針の説明に困惑する患者も少なくない。現代の医療水準に基づいた標準的な治療が、医科歯科を問わずどの患者にも行われるべきである。

菌性上顎洞炎の病態の理解、診断、治療に際しては、歯と上顎洞の関係にのみ目を向けるのではなく、歯と鼻・副鼻腔の関係に目を向けることが重要である。すなわち歯と上顎洞炎の診断と治療ではなく、歯と鼻・副鼻腔炎そしてそれらの炎症治癒を遷延化させる因子の診断と治療が必要である。すなわち菌性上顎洞炎ではなく菌性副鼻腔炎として病態を捉え、治療を行う必要がある。個々の患者の病態は一様ではない。個々の病態と患者の生活の質（QOL: Quality of life）に応じた治療計画と集学的治療が必要である。

菌性上顎洞炎の個々の病態の把握と治療法の選択には耳鼻咽喉科・頭頸部外科学と歯科学の両方の知識が必要である。本書は耳鼻咽喉科・頭頸部外科医により執筆された書である。医師が読んでも容易に理解できるように、歯科学の基本的な項目についても解説した。また歯科医師が読んでも容易に理解できるように、耳鼻咽喉科・頭頸部外科学、特に鼻科学の基本的な項目についても解説した。

本書が耳鼻咽喉科・頭頸部外科医だけでなく、歯科医あるいは歯学研究者にとっても参考になる書になれば幸いである。

最後に長年御指導を賜っております久留米大学平野 実名誉教授、中島 格名誉教授、研鑽の場を与えて頂いております梅野博仁教授、久留米大学耳鼻咽喉科・頭頸部外科学講座のスタッフの皆様に感謝申し上げます。また本書の改訂出版に際し大変お世話になりました九州大学出版会編集部の方々に感謝申し上げます。

2015年9月30日

はじめに（初版）

歯性上顎洞炎（歯性副鼻腔炎）は日常臨床でよく遭遇する古くからある疾患である。教科書的には「齲歯に伴う片側性の上顎洞炎を認めたら歯性上顎洞炎を疑え」とこれまでいわれてきた。しかし医学と歯学の進歩に伴って歯性上顎洞炎の病態・診断・治療は、近年変化している。

病態に関して近年特徴的なことは、国民の衛生意識の向上に伴って未処置の齲歯（歯髄死歯）が原因歯になることはまれになり、不十分な根管処置を伴った歯科処置後の歯が原因歯になる例が多くなったことである。したがって歯科で治療された歯で外見上齲歯がなく、根管処置と冠装着などの歯冠修復がなされた歯でも歯性上顎洞炎の原因歯として疑うことが非常に大切である。またインプラント治療に伴う上顎洞炎も最近散見されるようになってきた。

診断に関して近年特徴的なことは、顎顔面用のコーンビーム（Conebeam）CTの出現により歯性上顎洞炎の病態と診断がより正確に行えるようになったことである。

治療に関して近年特徴的なことは、保存的治療に抵抗する歯性上顎洞炎は内視鏡下副鼻腔手術の良い適応であり、従来行われていた歯肉（歯齦）切開による上顎洞根本手術は行われなくなったことである。内視鏡下副鼻腔手術の導入により、低侵襲で手術時間が短く、術後の苦痛が少ない手術が行えるようになり、短期滞在手術の適応にもなってきた。一方で原因歯の治療に関しては、抜歯の適応などその治療方針に一定の見解は得られていない。

歯性上顎洞炎は日常臨床でよく遭遇する古くからある疾患である。しかしその成因から病態さらに診断と治療について述べた成書は意外に少ない。またその診断と治療に関しては医科と歯科の間で必ずしもコンセンサス（意見の一致）が得られておらず、治療法も異なっており、一定の見解が得られていない事項もある。この結果、医科と歯科のはざままで病状と治療方針の説明に困惑する患者も少なくない。

歯性上顎洞炎の病態の理解、診断、治療に際して重要なことは、歯と上顎洞の関係にのみ目を向けるのではなく、歯と鼻・副鼻腔の関係に目を向けなければならないことである。すなわち歯と上顎洞炎の診断と治療ではなく、歯と鼻・副鼻腔炎そしてそれらの炎症治療を遷延化させる因子の診断と治療が必要である。本書で述べるように個々の患者の病態は一樣ではない。個々の病態と患者の生活の質（QOL: Quality of life）に応じた治療計画と集学的治療が必要である。本書では長年の著者の臨床経験と病理組織学的見地から得られた現代の歯性上顎洞炎の病態・診断・治療に関して解説する。

なお歯性上顎洞炎の個々の病態の把握と治療法の選択には耳鼻咽喉科・頭頸部外科学と歯科学の

両方の知識が必要である。本書は耳鼻咽喉科・頭頸部外科医により執筆された書である。医師が読んでも容易に理解できるように、歯科学の基本的な項目についても解説した。また歯科医が読んでも容易に理解できるように、耳鼻咽喉科・頭頸部外科学，特に鼻科学の基本的な項目についても解説した。

本書が耳鼻咽喉科・頭頸部外科医だけでなく、歯科医あるいは歯学研究者にとっても参考となる書になれば幸いである。

2011年5月31日

目 次

はじめに（改訂第2版）	i
はじめに（初版）	iii

1. 医科と歯科のはざままで	1
-----------------------	----------

2. 歯性上顎洞炎の臨床組織解剖	5
-------------------------	----------

2.1 歯の組織	5
----------	---

2.2 上顎の歯の名称	6
-------------	---

2.3 歯の記号（歯牙記号）	7
----------------	---

2.4 歯および歯周組織とエックス線像	8
---------------------	---

(1) 歯槽骨

(2) 歯槽硬線

(3) 歯根膜腔（歯根膜隙）

(4) 歯髄と歯髄腔

(5) 象牙質

(6) エナメル質

(7) セメント質

2.5 歯の血管	15
----------	----

2.6 歯根と上顎洞との解剖学的関係	16
--------------------	----

2.7 上顎歯の神経	18
------------	----

2.8 上顎歯の神経と伝達麻酔	21
-----------------	----

(1) 眼窩下神経前上歯槽枝ブロック（伝達麻酔）

(2) 眼窩下神経後上歯槽枝ブロック（伝達麻酔）

(3) 眼窩下神経ブロック（伝達麻酔）

(4) 大口蓋神経ブロック（伝達麻酔）

(5) 鼻口蓋神経ブロック（伝達麻酔）

memo 1. 歯周組織	6
--------------	---

2. 歯	6
------	---

3. 方向用語	7
4. 上顎大白歯の根の表し方	7
5. シャーピー線維と抜歯	11
6. 歯髄腔の異常	12
7. 齲蝕と齲歯	14
8. 犬歯窩	22
9. 上顎歯の神経と伝達麻酔	22

3. 歯性上顎洞炎（歯性副鼻腔炎）の分類 23

memo 1. 診断名としての歯性上顎洞炎	24
-----------------------	----

4. 歯性上顎洞炎（歯性副鼻腔炎）の病態 25

4.1 歯性上顎洞炎の発症	26
4.2 根尖歯周組織の炎症性病変	27
(1) 急性根尖性歯周炎	
(2) 慢性根尖性歯周炎	
4.3 根尖歯周組織の炎症性病変による歯性上顎洞炎	31
(1) 齲歯の根尖病巣による歯性上顎洞炎	
(2) 歯内療法（根管処置）後の根尖病巣による歯性上顎洞炎	
(3) 修復治療（齲蝕切削，窩洞形成，インレー修復）後の根尖病巣による歯性上顎洞炎	
(4) 歯の外傷後の根尖病巣による歯性上顎洞炎	
4.4 辺縁歯周組織の炎症性病変による歯性上顎洞炎	42
4.5 上顎嚢胞による歯性上顎洞炎	44
(1) 発育性嚢胞	
(2) 炎症性嚢胞	
(3) 術後性上顎嚢胞	
4.6 歯科治療による歯性上顎洞炎	48
(1) 上顎骨内・上顎洞内異物による歯性上顎洞炎	
(2) 口腔・上顎洞穿孔，口腔・上顎洞瘻による歯性上顎洞炎	
(3) 歯科インプラント治療による上顎洞炎	
4.7 上顎の形態：根尖と上顎洞底の距離	59
4.8 歯性上顎洞炎（歯性副鼻腔炎）の治癒遷延化因子	59

(1) 鼻・副鼻腔形態の異常	
(2) 粘膜防御機能の低下	
(3) 鼻・副鼻腔・上気道粘膜の炎症, 感染	
4.9 難治性菌性上顎洞炎の病態	65

memo 1. 患者への説明	26
2. 菌性感染症	26
3. 歯冠修復	26
4. 菌性上顎洞炎の誘因	29
5. 根尖病巣	31
6. 根管充填	36
7. 歯 瘻	36
8. 象牙質・歯髄複合体	39
9. 歯槽膿漏	43
10. インプラント治療時の上顎洞底挙上術	57
11. 上 顎 骨	58
12. Ostiomeatal complex, Ostiomeatal unit (中鼻道自然口ルート)	62

5. 菌性上顎洞炎 (菌性副鼻腔炎) の診断

5.1 問 診	66
5.2 視 診	67
(1) 鼻 腔	
(2) 口腔 (歯と歯周組織)	
5.3 打 診	70
5.4 電気歯髄診断	70
5.5 上顎洞試験穿刺	71
5.6 エックス線検査	71
(1) エックス線単純撮影 (口内法, 咬合法)	
(2) パノラマエックス線撮影	
(3) エックス線断層撮影	
(4) CT 撮影, コーンビーム CT 撮影	

6. 菌性上顎洞炎 (菌性副鼻腔炎) の治療

6.1 原因歯の治療	85
(1) 抜 歯	

(2) 歯内療法	
(3) 根尖切除術	
6.2 歯性上顎洞炎（歯性副鼻腔炎）の治療	89
(1) 保存的治療	
(2) 歯肉（歯齦）切開による経上顎的手術	
(3) 内視鏡下副鼻腔手術	
6.3 上顎嚢胞の治療	99
(1) 発育性嚢胞の手術	
(2) 炎症性嚢胞の手術	
(3) 術後性上顎嚢胞の手術	
6.4 原因歯の病態に応じた原因歯と歯性上顎洞炎の治療	102
(1) 原因歯が根尖病巣を伴った未処置の齲歯の場合	
(2) 原因歯が根尖病巣を伴った歯内療法（根管処置）後の歯の場合	
(3) 原因歯が根尖病巣を伴った修復治療（齲蝕切削，窩洞形成，インレー修復）後の歯の場合	
(4) 原因歯が根尖病巣を伴った外傷後の歯の場合	
(5) 原因歯が辺縁性歯周炎を伴った歯の場合	
(6) 原因歯が嚢胞を伴った歯の場合	
6.5 口腔・上顎洞穿孔，口腔・上顎洞瘻の治療	107
(1) 口腔・上顎洞穿孔の1次的閉鎖手術	
(2) 口腔・上顎洞瘻の閉鎖手術	

memo 1. 抜歯と伝達麻酔	86
2. 医師と抜歯	86
3. 歯内療法	88
4. 根管処置	88
5. 歯性上顎洞炎の急性増悪と歯科治療	88
6. 歯病変の診断・処置・手術と手術用顕微鏡	88
7. マクロライド療法	90
8. 歯頸部粘膜切開の有用性	92
9. 局所麻酔か全身麻酔か？	98
10. 鼻腔整復術，鼻腔側壁整復術	98
11. 歯性上顎洞炎に対する内視鏡下副鼻腔手術は 上顎洞のみを手術すればよいのか？	98
12. 歯性上顎洞炎の原因歯は抜歯するのか？	105
13. 無症状の根尖病巣	105

7. 上顎洞性・上顎性歯性病変による歯性上顎洞炎

(歯性副鼻腔炎) の病態, 診断と治療…………… 112

7.1 上顎洞性・上顎性歯性病変による歯性上顎洞炎の病態…………… 112

- (1) 急性上顎洞炎が原因の上顎洞性歯性病変による歯性上顎洞炎
- (2) 上顎嚢胞が原因の上顎性歯性病変による歯性上顎洞炎

7.2 上顎洞性・上顎性歯性病変の病理組織…………… 117

- (1) 肉眼所見
- (2) 病理組織所見

7.3 上顎洞性・上顎性歯性病変による歯性上顎洞炎の診断…………… 123

- (1) 問診
- (2) 視診
- (3) 打診
- (4) 電気歯髓診断
- (5) エックス線検査

7.4 上顎洞性・上顎性歯性病変による歯性上顎洞炎の治療…………… 125

- (1) 炎症罹患歯が歯髓死に至っていない場合
- (2) 炎症罹患歯が歯髓死に至っている場合

memo 1. 逆行性歯髓炎…………… 117

著者による歯性上顎洞炎の関連論文…………… 127

索引…………… 129

〈著者紹介〉

佐藤公則 (Sato Kiminori)



現 在：佐藤クリニック 耳鼻咽喉科・頭頸部外科
睡眠呼吸障害センター 院長
ホームページ <http://sato-clinic.jp/>
久留米大学医学部耳鼻咽喉科・頭頸部外科 客員教授

略 歴：

1983年3月 久留米大学医学部医学科卒業
1987年3月 久留米大学大学院医学研究科博士課程修了
1991年4月 久留米大学講師 医学部耳鼻咽喉科学講座
2000年4月 久留米大学客員助教授 医学部耳鼻咽喉科・頭頸部外科学講座
2007年4月 久留米大学客員准教授 医学部耳鼻咽喉科・頭頸部外科学講座
2009年4月 久留米大学客員教授 医学部耳鼻咽喉科・頭頸部外科学講座

主要研究領域は、喉頭の機能形態学、分子生物学、再生医療、声帯の細胞と細胞外マトリックス。
趣味は、ヴァイオリン、テニス、心を動かされる物・事を観たり、聴いたり、読んだりすること。

日本耳鼻咽喉科学会専門医
日本気管食道科学会専門医
日本睡眠学会認定医
死体解剖資格認定（病理解剖）
医学博士

受 賞（主なもの）：

1998年：Young Faculty Research Award
American Laryngological Association（アメリカ喉頭科学会）
2005年：Poster Presentation First Place Award
American Broncho-Esophagological Association（アメリカ気管食道科学会）
2005年：Poster Presentation First Place Award
American Laryngological Association（アメリカ喉頭科学会）
2006年：Casselberry Award
American Laryngological Association（アメリカ喉頭科学会）
2007年：Poster Presentation Third Place Award
American Laryngological Association（アメリカ喉頭科学会）
2008年：Broyles-Maloney Thesis Award Honorable Mention
American Broncho-Esophagological Association（アメリカ気管食道科学会）
2009年：Seymour R. Cohen Award
American Broncho-Esophagological Association（アメリカ気管食道科学会）
2009年：Honorary Fellowship
The Philippine Society of Otolaryngology-Head and Neck Surgery
（フィリピン耳鼻咽喉科・頭頸部外科学会）
2011年：Poster Presentation Second Place Award
American Broncho-Esophagological Association（アメリカ気管食道科学会）
2012年：Guest of Honor Award
American Broncho-Esophagological Association（アメリカ気管食道科学会）
2013年：Presidential Citation Award
American Laryngological Association（アメリカ喉頭科学会）
2014年：Poster Presentation First Place Award
American Broncho-Esophagological Association（アメリカ気管食道科学会）
2015年：Poster Presentation Second Place Award
American Broncho-Esophagological Association（アメリカ気管食道科学会）

げんだい しせいじょうがくどうえん
現代の菌性上顎洞炎 [改訂第2版]
——医科と歯科のはざままで——

2011年5月31日 初版発行

2016年1月31日 改訂第2版発行

著者 佐藤 公則

発行者 五十川 直行

発行所 一般財団法人 九州大学出版会

〒814-0001 福岡市早良区百道浜3-8-34

九州大学産学官連携イノベーションプラザ305

電話 092-833-9150

URL <http://kup.or.jp/>

印刷・製本／大同印刷㈱

ISBN978-4-7985-0173-4

C3047 ¥3700E



9784798501734

定価：本体3,700円（税別）



1923047037008